7) LE PATOLOGIE SCHELETRICHE IN SAN SEBASTIANO.

È stato evidenziato che nel campione di San Sebastiano le evidenze patologiche hanno un'incidenza del 35%. Nell'insieme (34 casi di patologie su 96 individui esaminati), sono state differenziate le varie tipologie: 4 casi di ferite da arma, 7 casi di periostite tibiale più o meno in fase acuta, 5 casi di frattura, 3 casi di TBC, 8 casi di osteoartrosi e malattie degenerative e 7 casi di cribra orbitalia e cribra cranii.

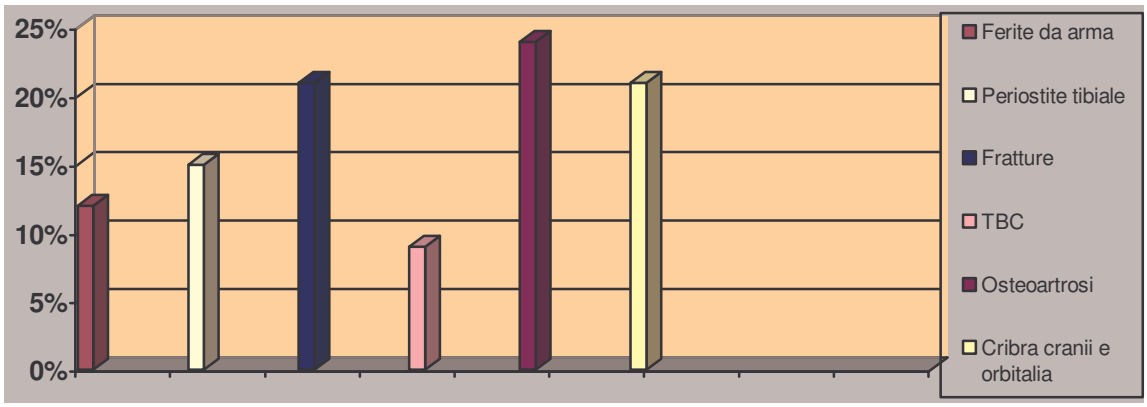

Grafico 1: Frequenza percentuale delle malattie riscontrate nel campione di San Sebastiano.

Come si può notare più facilmente nel grafico 1, le patologie che colpiscono maggiormente la popolazione sono quelle tipiche di società dedite ad una attività lavorativa intensa; sono quindi maggiori i casi di fratture, di malattie scheletriche degenerative non solo dovute all'età, ma anche alla fatica (ernie di Schmorl); con esse le periostiti, che possono indicare affezioni cutanee che intaccano il periostio e sono dovute più frequentemente a traumi continui, anche accidentali (correlati a stati di avitaminosi, ipoalimentazione e infezioni); alle periostiti tibiali possono essere legate le frequenti fratture poiché per lo più esse riguardano gli arti inferiori e appunto in particolare le tibie. Probabilmente i casi di periostite, traumatica o meno, devono anche essere connessi con cattive condizioni alimentari: una dieta povera e monotona, per di più scarsa in proteine e vitamine, solitamente produce stati di avitaminosi, che si traducono in una diminuita capacità di rimarginare le ferite e che nei casi più gravi producono emorragie spontanee. Le evidenze che indicano stati anemici sono state rilevate principalmente nei soggetti infantili: bambini appena nati o da poco svezzati (quindi si può pensare a malnutrizione o verminosi intestinali) e a giovani donne in età fertile; probabilmente gioca un ruolo fondamentale la sottoalimentazione e soprattutto a livello proteico.

Di seguito vengono riportate alcune esemplificazioni delle patologie più eclatanti riscontrate nel campione.

7.1) TUBERCOLOSI

Merita principalmente sottolineare che nel campione di San Sebastiano sono stati rilevati due casi accertati di TBC scheletrica a carico della colonna vertebrale e uno di tipo polmonare; la malattia è solitamente strettamente legata all'ambiente urbano (densità alta di popolazione), alle cattive condizioni igieniche e ad uno scarso apporto alimentare[1] associato ad un forte dispendio energetico[2].

La tubercolosi umana è un'infezione acuta o cronica che colpisce i tessuti molli (principalmente i polmoni, ma anche i linfonodi, la cute, le meningi, il tratto intestinale, i reni e i genitali) o quelli scheletrici ed è dovuta a *Mycobacterium tuberculosis* o *Mycobacterium bovis* (l'infezione dovuta a *M. lepre* è chiamata lebbra).

La malattia è ritenuta preistorica o protostorica, è comunque antichissima, poiché lesioni da morbo di Pott sono state riscontrate in mummie egizie risalenti alla 21ª dinastia[3]. L'infezione sarebbe stata originariamente bovina mentre il contagio all'uomo sarebbe avvenuto nell'età di passaggio all'economia agropastorale[4] e quindi sarebbe dovuto ai contatti più stretti tra uomo e bovini e, verosimilmente, ad un salto interspecifico del *Mycobacterium*[5]. Il bacillo di tipo umano sarebbe quindi una evoluzione di quello bovino e sarebbe inoltre l'ultimo anello della catena evolutiva del *Mycobacterium*[6].

L'infezione umana si acquisisce normalmente con l'inalazione di goccioline di carica batterica espulse tramite tosse da un polmone umano infetto (per questo motivo la diffusione della malattia è molto influenzata dalla densità di popolazione), quindi comunemente la malattia comincia come infezione respiratoria. Anche il consumo di cibo, specialmente di latte, da animali infetti da *M. bovis* produce una penetrazione batterica, anche se meno frequentemente, con infezioni gastrointestinali; altrettanto meno comunemente la deglutizione del muco polmonare, nel caso di infezione tubercolare, produce TBC gastrointestinale[7]. Si

---

[1] Per la tubercolosi pare che siano correlati ad essa stati di avitaminosi D e carenza di calcio. MALLEGNI, FORNACIARI, 1981.

[2] […]"come un gigantesco tarlo, attaccava la civiltà industriale e rodeva, della popolazione, proprio la parte dotata delle sue energie migliori, quella a cui era naturalmente affidato lo sforzo maggiore in termini produttivi e riproduttivi: soprattutto lavoratori […] che erano i soggetti in età giovanissima e le donne. Il lavoro femminile e il lavoro minorile portavano un rilevante contributo al progresso economico e alla mortalità per tubercolosi"; COSMACINI, 2006, p.157.

[3] ALCIATI *et al.* 1987.

[4] Per l'Italia il caso più antico risale al 4000 a. C. (Arene Candide). FORMICOLA *et al.,* 1987.

[5] *Mycobacterium tuberculosis* e *Mycobacteium bovis* avrebbero così un'origine comune da un *M. arcaicum.*

[6] ROBERTS, MANCHESTER, 1995.

[7] AUFDERHEIDE, RODRIGUEZ–MARTIN, 1998.

può dire che la tubercolosi polmonare sia la forma più comune in cui si manifesta il bacillo di tipo umano; lo stomaco e il tratto intestinale sono invece i più colpiti dal tipo bovino, ed è stato rilevato che questa forma infetta maggiormente i bambini rispetto agli adulti, probabilmente per il forte consumo di latte nell'età infantile[8].

La tubercolosi si esprime come una malattia a due fasi: una di infezione primaria e una di reinfezione. La prima infezione si manifesta come clinicamente attenuata, in diversi casi asintomatica e con una modesta virulenza. Con la moltiplicazione batterica le difese dell'organismo si oppongono allo sviluppo dell'infezione e a livello dei polmoni si producono necrosi del tessuto malato con ascessi calcificati che le inglobano; in questi casi il bacillo tubercolare può sopravvivere all'interno dell'ascesso e rappresentare una potenziale reinfezione. La grande maggioranza delle infezioni primarie termina con una combinazione di ascessi calcificati polmonari e uno o altri due nei linfonodi.

Nella minoranza dei casi, e spesso col variare delle condizioni della patocenosi della popolazione (come la risposta immunitaria deficitaria o la nutrizione o i fattori ambientali e sociali che diminuiscono le difese dell'ospite), si può verificare l'evoluzione dell'infezione primaria[9]. Ciò porta ad una disseminazione dei batteri per setticemia a tutti gli organi e spesso il processo termina in una meningite tubercolare[10]. Il sistema immunitario, già innescato durante l'infezione primaria, risponde con una attivazione ancora più potente. Il risultato è spesso una maggior area di necrosi che si accompagna ad una reazione infiammatoria molto grave. Per esempio l'infezione di un linfonodo adiacente ad un bronco può erodere tutto l'insieme dei bronchi ed il pus caseoso può scaricarsi nel lume bronchiale; con la tosse i batteri infettivi vengono espulsi, così il malato diventa contagioso. La materia caseosa può essere trasportata alle altre parti dello stesso o dell'altro polmone iniziando nuovi focolai di infezione[11].

Il maggior interesse dei paleopatologi riguarda comunque il coinvolgimento dello scheletro, quando cioè la malattia è in una fase cronica.

Le evidenze scheletriche tipiche della TBC sono le osteomieliti e i distretti più comunemente colpiti sono l'articolazione dell'anca e quella del ginocchio. L'osteomielite produce un'artrite settica con la distruzione dell'articolazione e la sua anchilosi. La distinzione tra quella tubercolare e l'artrite di tipo degenerativo, solitamente, è data dalla monolateralità

---

[8] ROBERTS, MANCHESTER, 1995.

[9] L'infezione secondaria si localizza nella parte alta dei polmoni, dove la maggior pressione dell'ossigeno favorisce la crescita batterica, AUFDERHEIDE, RODRIGUEZ–MARTIN, 1998.

[10] Cfr. il caso dell'individuo infantile T9 (cfr. *infra*).

[11] Gli episodi di tosse con sangue, caratteristici della malattia, sono provocati dall'erosione delle arterie polmonari adiacenti, AUFDERHEIDE, RODRIGUEZ–MARTIN, 1998.

dell'affezione tubercolare e dai maggiori processi distruttivi rispetto a quelli riparativi; comunque la migliore conferma per una diagnosi di TBC è data dal rilevamento di lesioni a livello della spina dorsale[12].

Più del 40% delle lesioni tubercolari scheletriche colpisce la colonna vertebrale[13]. I bacilli tubercolari si depositano seguendo i rami delle arterie intercostali e lombari che entrano nel corpo vertebrale e sopra il piatto cartilagineo. L'erosione attraverso la cartilagine non solo permette l'estensione dell'ascesso nello spazio intervertebrale, con formazione di ascessi multipli, ma, per mancanza dell'apporto sanguigno, necrosi ossea con *sequestra* (molto spesso accade che la vertebra immediatamente vicina possa essere raggiunta da un tramite fistoloso); la loro progressiva distruzione quindi porta al collasso dei corpi: la cifosi che comunemente si produce colpisce due o tre vertebre e quindi provoca una deformità con un'angolazione piuttosto acuta (morbo di Pott).

In molti casi gli ascessi (ossifluenti) della reinfezione penetrano nei tessuti molli: quello più comunemente colpito è il muscolo ileo-psoas; l'andamento verso il basso del muscolo, in direzione delle inserzioni tendinee del piccolo trocantere, sviluppa un ascesso nelle pelvi specialmente nella fossa iliaca fino a raggiungere l'articolazione dell'anca (TBC terziaria).

a) b)

c) 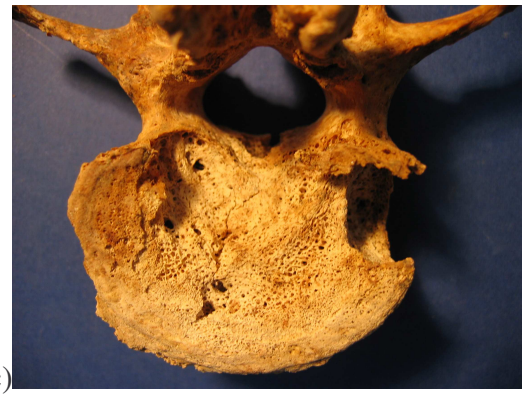

[12] ROBERTS, MANCHESTER, 1995.

[13] Secondo AUFDERHEIDE, RODRIGUEZ–MARTIN, 1998, ciò può essere dovuto al fatto che per la maggior parte le vertebre sono costituite da osso spugnoso; in più maggiore è l'apporto di ossigeno e maggiore è la moltiplicazione batterica e le vertebre sono molto ben irrorate dal sangue arterioso.

Figura 1: Tre casi di TBC riscontrati nel campione di San Sebastiano: a) morbo di Pott nell'individuo T20, b) ascesso calcificato nell'individuo T85, c) cavitazioni da necrosi sul piatto vertebrale inferiore di L1nell'individuo T83.

L'ascesso polmonare calcificato (figura 1b) è stato rilevato su un individuo femminile di 30-35 anni. La forma del reperto patologico farebbe pensare che si tratti del prodotto di una necrosi a livello bronchiale ovvero dei tessuti molli polmonari. Si sarebbe di fronte quindi ad un caso di infezione primaria o ad uno dei primi episodi di reinfezione. Considerando che potrebbe trattarsi della causa di morte[14], si potrebbe diagnosticare una reinfezione molto acuta e violenta, che ha portato in breve tempo l'individuo alla morte.

I due casi di TBC vertebrale (figura 1a e c) sono stati rilevati in due individui maschili adulti (**T20**, 40-45 anni e **T83**, 35-40 anni). Nel caso di T20 si può parlare di un chiaro caso di morbo di Pott; poiché il corpo vertebrale appare completamente eroso (rimane soltanto la parete del corpo), si può con sicurezza pensare che la vertebra sia collassata su quella inferiore[15]. Il caso di T83 presenta invece il piatto vertebrale inferiore di L1 con una profonda cavitazione di forma sferica sul lato destro del corpo ed altre manifestazioni di erosione estesa in tutto il piatto vertebrale. In ambedue i casi, quindi, si può confermare uno stadio avanzato di reinfezione, con fenomeni di necrosi e *sequestra* che indicano cronicizzazione della malattia.

Il rilevamento di evidenze patologiche da TBC nel campione ha naturalmente fatto dedurre che la città di Saluzzo si trovasse ad affrontare un periodo di forte densità demografica, con conseguente emergenza di ordine sanitario ed igienico; solitamente casi di TBC si correlano a situazioni alimentari precarie e ad una certa carenza a livello proteico relazionate ad un forte dispendio energetico. È necessario stabilire se in questo caso ci si trovi di fronte all'andamento cronico della malattia o se invece sia un periodo di moria dato dal peggioramento delle condizioni economiche e sociali (si pensi a carestie, guerre o stati d'assedio). Guardando al tasso elevato di mortalità infantile del sito di San Sebastiano (40%) è facile ipotizzare che le condizioni della popolazione dal punto di vista alimentare ed igienico fossero precarie, ma non si può comunque escludere che la malattia avesse un andamento cronico.

Dal punto di vista storico, la fine del Quattrocento e gli inizi del Cinquecento hanno rappresentato per il Marchesato di Saluzzo il periodo di maggior sviluppo economico, ciò non

[14] Cfr. *supra*: la deposizione dell'individuo T 85 farebbe pensare ad un rito molto poco accurato e frettoloso, tipico di una situazione pericolosa per i seppellitori, come un contagio.

[15] La colonna vertebrale dell'individuo è parzialmente conservata, quindi non è stato possibile osservare lo stato cifotico del rachide.

esclude in realtà che ci fossero condizioni precarie, specie per la popolazione più povera. Ciò invece confermerebbe che alla maggior ricchezza economica corrispondesse un maggior sviluppo demografico e quindi una maggiore esposizione ai contagi. Non è possibile nemmeno escludere che le condizioni lavorative fossero determinanti, se si pensa che tutte le affezioni alle vie respiratorie, date dal contatto con materiali silicei (silicosi), per esempio, o dall'inalazione di sostanze nocive, sono spesso alla base e all'inizio dell'infezione tubercolare[16]. Da rimarcare il fatto che Saluzzo tra il 1487 e il 1490 fu coinvolta in una guerra mossa dal duca Carlo I di Savoia, la quale culminò nell'assedio e nella presa della città (30 dicembre 1486 - 15 aprile 1487); considerando il fatto che il periodo di utilizzo dell'area cimiteriale della chiesa di San Sebastiano è ristretto tra il 1403 e gli inizi del Cinquecento, si potrebbe ipotizzare che le evidenze di tubercolosi sarebbero anche strettamente collegate con la situazione storica del periodo, che vede un lungo assedio nel periodo dell'anno più freddo e caratterizzato dalla stasi dei lavori agricoli[17].

7.2) TRAUMI.

a)

b)

[16] COSMACINI, 2006.
[17] A conferma del periodo caratterizzato da scontri bellici sono stati rilevati nel campione quattro casi di ferita da arma da taglio e da fuoco.

c) d)

Figura 2: Ferite da arma da taglio nell'individuo T63 (maschio, 20 anni): a) taglio sul frontale s con linea di frattura; b) distacco dell'epicapitello in omero s; c) taglio sul parietale s; d) tagli sull'occipitale.

Come è stato precedentemente esposto (cap. 3), nel campione di San Sebastiano sono stati rilevati quattro casi di ferite da arma da taglio e da fuoco. Il caso qui descritto è un individuo maschile di 20 anni (T63) nel quale si riscontrano ferite multiple da arma da taglio. Si è evidenziato un taglio trasversale dall'alto verso il basso sulla porzione sinistra del frontale (figura 2 a) di 3,7 cm di lunghezza; il bordo presenta una certa slabbratura e una linea di frattura nel punto superiore; questa ferita plausibilmente si può mettere in relazione con quella rilevata sull'articolazione del gomito sinistro, da cui sono stati staccati l'epicapitello (figura 2 b) e una porzione dell'olecrano dell'ulna. L'arma con cui è stato inferto il colpo è probabilmente una spada e le due ferite sono simultanee, considerando che la vittima ha alzato il braccio per autodifesa, quindi è anche probabile che il colpo sia stato in qualche modo schivato o almeno che ne sia stata diminuita la precisione[18].

Per quanto riguarda la dinamica, considerate tutte le possibili posizioni, sembra più probabile che l'avversario fosse a cavallo e che fosse destrimano; la vittima si trovava al suo fianco sinistro e in posizione avanzata; forse è possibile dire che il colpo sia stato inferto mentre l'avversario era in movimento e ruotato verso sinistra.

Sono poi stati evidenziati due tagli superficiali (uno verticale di ca. 1,5 cm e uno orizzontale di 3,7 cm) sull'occipitale (figura 2 c) che presentano i margini piuttosto frastagliati e infine un taglio più profondo e di 5,1 cm di lunghezza sul parietale sinistro (verosimilmente la causa della morte) (figura 2 d). Probabilmente le ferite sull'occipitale sono state inferte con poca precisione e profondità poiché la vittima, pur ferita, era ancora in grado di muoversi a scopo di difesa, ma, probabilmente prostrata e infine accasciata, ha ricevuto il colpo di grazia

[18] Osservando l'olecrano si è ipotizzato che la porzione non sia stata propriamente amputata, ma che si sia prodotta una scheggia con l'urto violento, infatti è presente una linea di frattura forse causata dall'impatto dell'arma.

dall'alto con il taglio di una lama; non è possibile stabilire se sia subentrato un secondo avversario ad infliggere il colpo fatale.

L'individuo maschile T69 s.6 di 25-35 anni, presenta un taglio netto trasversale dall'alto verso il basso, dal margine inferiore dell'orbita destra per tutta la lunghezza dell'osso malare. Il taglio ha una larghezza di 3 mm e una lunghezza di 2,7 cm e presenta un intacco di forma quadrangolare di 9 mm di larghezza sul margine dell'orbita (figura 3). Dalle evidenze sembra che il colpo sia stato inferto dall'alto e con una spada, la quale ha colpito l'occhio di punta ed è scivolata lungo lo zigomo di taglio. L'individuo presenta anche un profondo taglio sulla porzione destra dell'occipitale di 6 cm di lunghezza e di 1,5 cm di larghezza (figura 4); a metà del suo margine inferiore si riconosce il distacco di una scheggia ossea in corrispondenza della sutura lambdoidea e lungo tutto il contorno si evidenziano linee di frattura a raggiera (figura 5). Sembra quindi che dopo aver ricevuto il primo colpo di spada, la vittima, forse priva di sensi per il forte shock, abbia subito il colpo di grazia, probabilmente con un'ascia, che ha provocato, nell'impatto, le linee di frattura e, nel momento dell'estrazione, il distacco della scheggia.

Figura 3: Individuo T69s.6. Si nota sull'osso malare d il taglio netto.

Figura 4: Individuo T69s.6. Ferita da ascia sulla porzione posteriore destra del cranio.

Figura 5: Ferita da ascia sulla porzione destra del cranio; essa ha interessato parte del parietale d e dell'occipitale. Particolare del taglio a forma quadrangolare, di una linea di frattura e del distacco di una scheggia ossea.

Durante le fasi di analisi di laboratorio, nella terra di riempimento del cranio di T69 s.5, individuo maschile di 20-30 anni, è stato recuperato un proiettile simile ad una pallottola, in piombo, dalla forma sferica piuttosto regolare, con un diametro di 13 mm e del peso di 6g (figura 6).

Figura 6: Reperto recuperato nella terra di riempimento del cranio di T69s.5.

In effetti nella fase di ripulitura dei resti del campione è stato rinvenuto un altro proiettile appartenente ad una diversa sepoltura, dalla forma più regolare, con un diametro di 16-18 mm e del peso di 14 g (figura 7).

Figura 7: Reperto rinvenuto nella terra di riempimento della sepoltura di T68.

I due rinvenimenti sono stati naturalmente associati a due casi di ferita da arma da fuoco rinvenuti nel campione (sepolture di T13 e di T22). Ambedue gli individui T 22 (maschio di 40 anni circa, statura media di 174,5 cm) e T 13 (maschio di 20-25 anni, statura media di 165,6 cm), presentano un foro localizzato sul frontale. In T 13 (figura 8), sul frontale è presente un largo foro (diametro approssimativo di 15 mm); l'aspetto dei margini evidenzia che un proiettile è penetrato attraverso la teca cranica seguendo una traiettoria da destra e dall'alto verso il basso; l'impatto ha provocato anche due linee di frattura: una che si dirama verso l'orbita destra e l'altra, più profonda, verso la sutura coronale.

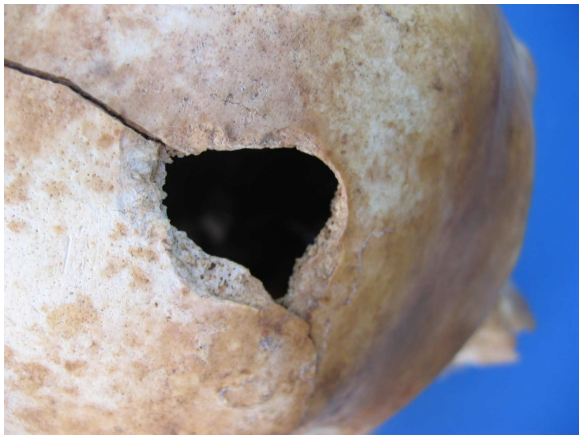

Figura 8: Individuo T13: particolare del foro localizzato sul frontale, sono messe in evidenza le linee di frattura.

Il foro in T22 (12 mm di diametro) presenta margini molto netti ed è perfettamente circolare (figura 9).

Figura 9: Individuo T22: particolare del foro circolare localizzato sul frontale.

Durante il lavoro di ricerca sono stati esaminati diversi cataloghi di armi medievali e da principio l'attenzione è stata rivolta alle balestre e all'attività dei frombolieri, ma è stato appurato che i proiettili rinvenuti sono di diametro troppo piccolo per essere frombolati. Si è pensato allora che le ferite fossero state provocate da frecce a forma conica largamente attestate per tutto il Tardo Antico e Medioevo, ma esse avrebbero implicato la perforazione completa del cranio da parte a parte.

Grazie ad approfondimenti sulla cronologia e a pareri di esperti in armi medievali[19] è stata presa in considerazione l'ipotesi che i proiettili fossero stati sparati da un'arma da fuoco. Si è visto infatti che i proiettili sparati da un'arma da fuoco hanno un'efficacia molto inferiore rispetto ad una freccia scagliata da un buon arciere. È stato provato che in presenza di un elmo le pallottole riuscivano soltanto ad ammaccare il metallo e a provocare la deformazione dell'armatura; le conseguenze erano pur sempre gravi poiché venivano provocate ferite e bruciature ed era pressoché impossibile riuscire a togliere l'armatura o l'elmo deformati.

Nel caso dei due individui è stato ipotizzato che fossero privi di elmo, quindi è possibile inferire che fossero impreparati al momento dello scontro o che non facessero parte della soldatesca.

Per quanto poi riguarda la cronologia esistono miniature e fonti del primo quarto del XIV secolo che illustrano e confermano l'uso di armi da fuoco e delle cosiddette "palloctas ferreas"[20]. In Italia settentrionale sono attestati in questo periodo dei rudimentali fucili detti "bombardelle a mano e da posta con teniere", formati da una canna tonda o ottagonale a rastremarsi verso lo bocca, in culatta presentano un incavo per l'inserimento del teniere ligneo e l'alloggiamento per l'inserimento della polvere da sparo. Quasi tutti gli esemplari documentati presentano un gancio sotto la canna usato per bloccare l'arma alle opere murarie

[19] Si ringrazia, per il parere professionale, Gualtiero Giuglard, Dipartimento di Biologia Animale e dell'Uomo, Via Accademia Albertina, 17, 10123 Torino.
[20] ALLEVI, 1990.

e per attenuarne il forte rinculo. In molti casi poi, specie quando la polvere e i proiettili venivano terminati, la bombardella veniva usata anche come una qualsiasi mazza.



Figura 10: Esemplari di "bombardelle a mano e da posta con teniere".

Dalle osservazioni fatte sembra di non poter escludere che uno o più eventi violenti abbiano colpito la popolazione di San Sebastiano. Si era in effetti parlato (cap. 3) di questo evento come probabile causa di morte anche degli individui della sepoltura di T69, ma non è sicuro poter collegare tale evento ad un fatto storico ben preciso, anche se nel XV secolo e precisamente nel 1413 e nel 1486 la città di Saluzzo ha subito ben due assedi da parte dei Savoia. Le date collimerebbero con la cronologia del campione di San Sebastiano e quindi si era pensato alla possibile partecipazione alle azioni militari, ma anche ad episodi di rappresaglia o a lotte intestine, frequentemente attestate per la città a maggioranza filofrancese. Dato che a tali evidenze possiamo aggiungere sia gli individui T22 e T13 sia l'individuo T63 sopra descritti, allora non si può assolutamente scartare l'ipotesi che altre lesioni da scontro violento abbiano coinvolto altri individui della popolazione di San Sebastiano e di Saluzzo, dal momento che è risaputo che molte lesioni indicative di scontri violenti non vengono rilevate sui resti scheletrici, poiché interessano soltanto i tessuti molli[21]. Tali considerazioni potrebbero quindi aumentare la probabilità di incidenza di morti violente all'interno del nostro campione (in particolare per la sepoltura di T69).

[21] WALKER, 2001, ha calcolato che, in vista frontale, lo scheletro di un uomo di fronte ad un probabile aggressore occupa in proporzione circa il 60% del resto del corpo; ciò significherebbe che, per esempio, un proiettile sparato a caso su una persona, molto spesso può non colpire un osso. Da ciò si desume che l'incidenza di lesioni da scontro violento rilevata sui resti scheletrici è la "punta dell'iceberg" se vista dal punto di vista dell'attuale loro incidenza.

7.3) PERIOSTITI E AVITAMINOSI [22].


a)

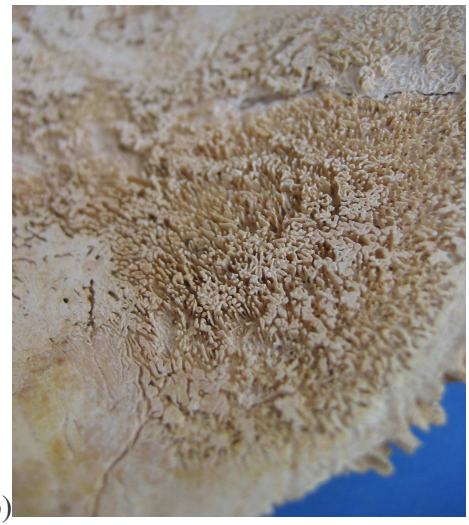
b)

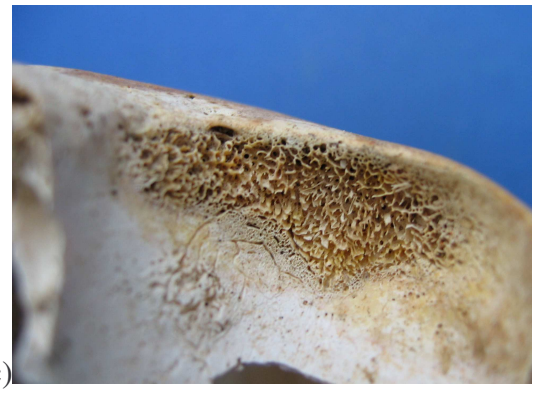
c)

Figura 11: Individuo T9 (2,5 anni). Particolare di frontale (4 a), parietale (4 b) e soffitto orbitale (4 c).

Nel campione di San Sebastiano è stato messo in evidenza un particolare caso patologico (figura 11). L'individuo infantile T9 di circa 2 anni e mezzo presenta lesioni endocraniali (il tavolato esterno è indenne) a livello dell'osso frontale (figura 11 a), delle ossa parietali (figura 11 b) e dell'occipitale, nonché dei soffitti orbitali (figura 11 c)[23]. Tali lesioni hanno un aspetto decisamente singolare, piuttosto differente dalle tipiche manifestazioni di iperostosi porotica, poiché sono proliferazioni e rarefazioni ossee che seguono l'andamento delle impronte vascolari. Esse sono in effetti simmetriche nella loro distribuzione e, vista anche la loro localizzazione, non è stata comunque esclusa una possibile evidenza di iperostosi porotica; come possibili fattori di sviluppo, si è pensato principalmente ad una dieta carente o a emorragie gastrointestinali. Uno stato di ipoferremia, secondo gli autori[24], potrebbe essere anche una risposta immunitaria ad una possibile proliferazione batterica; essa viene definita "mancanza fisiologica di ferro", la quale si presenta maggiormente nei bambini

[22] AUFDERHEIDE, RODRIGUEZ-MARTIN, 1998; CIELO, 1994; COTRAN, 2000.
[23] Si è riscontrata inoltre una forte porosità a livello dei mascellari e dei temporali.
[24] Stuart-Macadam in STUART-MACADAM, KENT (ed.), 1992.

tra i 6 e i 18 mesi o meglio dopo lo svezzamento: in questo periodo i bambini sarebbero più esposti alle infezioni batteriche poiché viene meno l'apporto di anticorpi da parte della madre; quindi, dal momento che l'assimilazione del ferro favorisce la crescita microbica, si presenterebbe questa sorta di adattamento[25]. Dal momento però che nell'individuo in esame le lesioni sono soltanto endocraniche ed il tavolato esterno della teca cranica è del tutto indenne, è parso più importante spostare l'attenzione sulle caratteristiche delle lesioni, piuttosto che sulla loro distribuzione e localizzazione.

In letteratura le reazioni di neoformazione ossea localizzate sulla superficie endocraniale nei non adulti è una condizione che solo recentemente ha ricevuto attenzione[26]. Sono state in effetti suggerite varie eziologie che includono meningite cronica, traumi, neoplasie, scorbuto, rachitismo, disordini del drenaggio venoso, tubercolosi. Sono comunque tutte patologie che provocano infiammazione e/o emorragia della rete vascolare meningea. Nel presente studio e durante la fase analitica ci si è avvalsi del parere professionale di esperti[27] per riuscire a definire che innanzitutto le evidenze nel soggetto sarebbero l'espressione di un processo emorragico epidurale[28]il quale ha determinato un'infiammazione della dura madre (la quale, specie nei bambini, mantiene le stesse caratteristiche del periostio e ha processi reattivi simili a questo). Si può quindi parlare di una forma di pachimeningite[29]. Dall'esame microscopico[30] effettuato sull'individuo T9 risulta una complessa ramificazione della rete vascolare sviluppatasi in seguito alla creazione dell'ematoma. Alcuni vasi sanguigni sono caratterizzati dalla presenza di una doccia ulteriore a quella normale, che segue lo stesso andamento; tale morfologia risulta dalla variazione del diametro dei vasi interessati ed è conseguente ad un cedimento delle loro pareti; ciò fa dedurre anche che l'individuo sia sopravvissuto per un certo tempo dopo la formazione dell'emorragia e dopo l'infiammazione. È stato quindi diagnosticato un ematoma epidurale localizzato sulla superficie endocranica di frontale e parietale (con interessamento delle orbite) con conseguente infiammazione delle meningi.

La meningite è per definizione un'infiammazione acuta delle meningi, ma può avere diverse eziologie sia primarie sia secondarie; tra le cause infettive primarie non specifiche si hanno

---

[25] Esso si verifica anche nelle madri durante la gravidanza soprattutto nei primi tre mesi; Stuart-Macadam in STUART-MACADAM, KENT (ed.), 1992, p.158.

[26] LEWIS, 2004; SCHULTZ, 2001.

[27] Si ringrazia per aver offerto il suo parere professionale Mary Lewis, Senior Lecturer in Forensic Archaeology and Anthropology, School of Conservation Sciences, Bournemouth University, e per aver fornito una diagnosi il Professor Luigi Capasso e il Dottor Ruggero D'Anastasio, Laboratorio di Antropologia, Facoltà di Medicina e Chirurgia, Università di Chieti.

[28] Ematoma, cioè, tra la lamina interna della volta cranica e la dura madre.

[29] Le forme emorragiche che invece colpiscono l'aracnoide e la pia madre vengono definite "leptomeningiti".

[30] Effettuato dal Dottor Ruggero D'Anastasio, grazie alla collaborazione con il Professor Luigi Capasso, l'Università di Chieti.

quelle di origine batterica e le più comuni sono date da *Haemophilus influenzae* e da *Streptococcus pneumoniae* (meningiti meningococciche). Le infezioni secondarie possono essere invece il risultato di otiti medie, mastoiditi, sinusiti, febbre tifoide, gastroenteriti, morbillo e pertosse[31]. Le meningiti specifiche hanno origine soprattutto dal *Mycobacterium tuberculosis* e si verificano normalmente durante l'infezione primaria, dalla forma polmonare o da quella gastrointestinale. Nell'ordine dell'1-2% sono invece le meningiti causate da uno stadio secondario di sifilide venerea e meno conosciute sono quelle determinate da tumori ossei. In ogni caso tutte le forme suddette di infiammazione meningea provocano solitamente reazioni e manifestazioni della pia madre e dell'aracnoide, sono forme cioè di leptomeningite, le quali non trovano effettiva correlazione col caso qui descritto. Per esempio, è stato osservato che nel caso di infiammazioni dovute a TBC, le lesioni si presentano soltanto osteolitiche e con più granulazioni a carico dell'aracnoide[32]. In realtà non possono essere comunque esclusi, nel caso dell'individuo T9, tutti i processi infiammatori dovuti ad infezioni batteriche (meningiti aspecifiche).

Per tornare alla diagnosi riguardante l'individuo di T9, è più probabile, come avviene nei soggetti infantili, che l'ematoma epidurale possa essere stato causato da un trauma o da una patologia metabolica quale lo scorbuto[33], ma non possono essere escluse, come si è detto, le infezioni batteriche; poiché infatti lo scorbuto può creare stati di immunodeficienza, si trova spesso in associazione con malattie infettive, nonché, poiché è compresente una sintesi difettiva del collagene, si registra una estrema debolezza della materia ossea, più soggetta quindi a traumi. Spesso, nei reperti paleopatologici, l'ematoma epidurale non è distinguibile da quello subdurale (spazio tra dura e aracnoide)[34]. Le emorragie subdurali ed epidurali sono frequenti nei bambini nei primi due anni di vita e sono conseguenti a traumi incorsi durante la nascita o appena dopo. In letteratura[35]sono stati descritti casi di emorragia subdurale con interessamento delle orbite come indicativi di abuso; anche nel caso di assenza di fratture craniali viene chiamato in causa il colpo di frusta prodotto dallo scuotimento violento, il quale provocherebbe il distacco e la separazione della dura dal cranio, con conseguente emorragia. Le avitaminosi sono invece considerate fattori di predisposizione alle lesioni endocraniali e tra quelle più frequenti in paleopatologia vi è sicuramente la mancanza di vitamina C. In

[31] LEWIS, 2004.
[32] Quindi sarebbero qui escluse, ma si ricordi che nel campione di San Sebastiano sono stati riscontrati tre casi di TBC.
[33] In effetti, secondo trattati moderni di nutrizione, pare che la concentrazione di vitamina C nel latte materno sia più alta rispetto a quella presente nel sangue della nutrice, ciò dimostrerebbe che la vitamina C può essere secreta dalle ghiandole mammarie; pare invece che sia carente di vitamina D: Burini *et al.* in FIDANZA, 1996. Si ricorda che l'individuo T9, data l'età, potrebbe essere in fase di allattamento, anche se prolungato (2,5 anni).
[34] KLEINMAN, 1987, citato in LEWIS, 2004.
[35] CAFFEY, 1974 citato in LEWIS, 2004.

realtà, secondo alcuni studi[36] la vera espressione dello scorbuto sarebbe una lesione dalla caratteristica porosità della grande ala dello sfenoide e delle ossa adiacenti (dovuta probabilmente alla rottura dei rami dell'arteria mascellare che irrora il muscolo temporale, il quale è usato maggiormente nella masticazione).

Lo scorbuto è una condizione legata ad una insufficiente assunzione di vitamina C che risulta in una sintesi difettiva del collagene con conseguente ritardo della crescita scheletrica e fenomeni emorragici. La vitamina C infatti entra nel processo di formazione del tessuto connettivo della pelle, delle pareti dei vasi sanguigni, della cartilagine e delle ossa. Molti mammiferi producono vitamina C attraverso il glucosio, l'uomo invece (insieme ad alcune scimmie e ai porcellini d'India) non riesce a sintetizzarla (a causa della mutazione del gene che codifica un enzima specifico nella produzione di vitamina C, ciò crea un blocco delle fasi di codifica nella sua sintesi). L'acido ascorbico si trova in diversi alimenti tra cui pesce di mare, fegato, latte e numerosi vegetali (peperoni, pomodori, patate, vegetali a foglia verde, kiwi), ma con una maggior concentrazione negli agrumi. È indispensabile, si è detto, nella formazione del collagene, nel mantenimento dell'integrità del tessuto connettivo, osseo e dentale. È poi essenziale per la guarigione delle ferite ed entra come catalizzatore nel metabolismo dell'acido folico e regola l'assorbimento del ferro. Una deficienza di acido ascorbico quindi produce gravi disordini, come difetti nella formazione dell'osteoide con effetti negativi nella crescita scheletrica dei subadulti e mancanza di integrità delle pareti dei vasi sanguigni che produce emorragie sottoperiostali e negli spazi articolari anche in seguito a traumi di modesta entità. In più la diminuzione del normale ruolo dell'acido ascorbico nella stabilizzazione del folato e del metabolismo del ferro produce anemia[37].

Non è rara (e ciò è determinante per la diagnosi sull'individuo T9) la comparsa di emorragie nell'area encefalica, subdurale o epidurale, che possono essere letali[38], esse si manifestano lentamente e stimolano l'attività osteoblastica. Se si verifica un processo emorragico nell'area subperiostale del piatto orbitale del frontale, esso può provocare la fuoriuscita degli occhi dalle orbite (exoftalmia)[39]. Spesso però i traumi cerebrali e agli occhi, causati dagli abusi, si esprimono con ematomi e con neoformazioni ossee tipici proprio dello scorbuto; nel differenziare le due diagnosi può essere di aiuto il fatto che le lesioni provocate soltanto da

---

[36] HERSHKOVITZ *et al* .2002.

[37] Nel caso di questo individuo non è stata esclusa la possibilità di una diagnosi di iperostosi porotica, poiché le ossa mascellari e quelle temporali presentano una forte porosità, ma le manifestazioni proliferative hanno fatto propendere per una diversa e, si pensa, più complessa diagnosi.

[38] AUFDERHEIDE, RODRIGUEZ–MARTIN, 1998.

[39] Dalle analisi fatte sugli statuti piemontesi da Nada Patrone A.M. (1981) pare che la carota sia un vegetale d'importazione, essa non veniva usata in cucina, ma aveva scopi terapeutici; lo scarso uso documentato potrebbe essere una delle cause, oltre alla carenza di vitamina E, della xeroftalmia, che colpiva soprattutto i bambini. Nel caso dell'individuo T9 gli indizi si fanno molto stringenti.

trauma sono monolaterali, accompagnate anche da periostite degli arti e spesso da fratture costali[40].

Qualsiasi circostanza climatica, geografica, sociale o occupazionale che restringe l'apporto di vitamina C può potenzialmente generare scorbuto. Quindi la condizione è più che rara nelle zone tropicali e invece frequente ad alte latitudini. Solitamente la carenza di una sola vitamina non è condizione comune, bisogna quindi considerare una carenza combinata dovuta ad una malnutrizione dal punto di vista proteico. La quantità di C negli adulti è di circa 1500/3000 mg e il dosaggio giornaliero raccomandato è di 60 mg. I sintomi non compaiono finché le riserve non sono ridotte a 300 mg, nei bambini molto prima. Circa il 4% di C è distrutta o persa col normale catabolismo e i sintomi compaiono 1-3 mesi dopo la completa cessazione delle riserve[41].

Il sintomo iniziale è normalmente la comparsa di emorragie le quali sono sempre simmetriche. Il coinvolgimento della pelle inizia con petecchie che spesso si espandono in ecchimosi (cosiddetta porpora). Alcune sono spontanee, altre sono dovute a piccoli traumi e sono più comuni nelle estremità inferiori. Diverse emorragie interne coinvolgono muscoli e tessuti sottocutanei e il versamento di sangue intorno ai nervi può comprimerli e paralizzarli, così le emorragie che interessano le maggiori vene delle gambe può comprimerle e ostruirle parzialmente producendo trombosi e serie conseguenze di embolia polmonare[42].

Di speciale interesse per i paleopatologi sono comunque le emorragie che affliggono ossa e giunture; esse sono differenti negli adulti e nei bambini: negli adulti l'adesione del periostio all'osso è piuttosto tenace, ma se diminuita dal collagene difettivo, rende suscettibili di emorragie subperiostali da piccoli traumi o anche spontanee.

---

[40] LEWIS, 2004.
[41] AUFDERHEIDE, RODRIGUEZ-MARTIN, 1998.
[42] Cfr. *supra* il caso di T3 nel campione di San Sebastiano. L'individuo presenta una grave periostite in forma acuta estesa a tutte e due gli arti inferiori e anche a livello del femore.